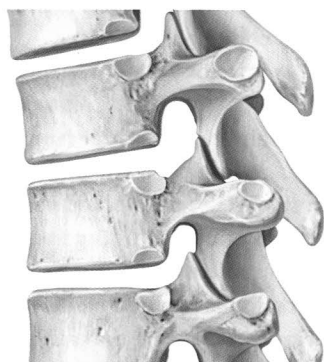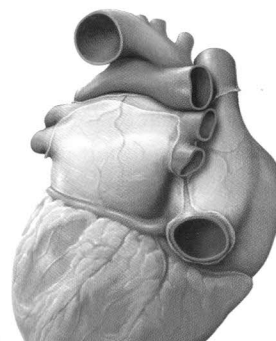


Espalda



Tórax

1 Anatomía de superficie

Anatomía de superficie 2

2 Huesos, ligamentos y articulaciones

Columna vertebral: generalidades 4
 Columna vertebral: elementos constitutivos 16
 Vértebras cervicales 8
 Vértebras torácicas y lumbares 10
 Sacro y cóccix 12
 Discos intervertebrales 14
 Articulaciones de la columna vertebral: generalidades .. 14
 Articulaciones de la columna vertebral: región
 craneovertebral 18
 Ligamentos vertebrales: generalidades y columna
 Cervical 20
 Ligamentos vertebrales: columna toracolumbar 22

3 Músculos

Músculos de la espalda: generalidades 24
 Músculos intrínsecos de la columna cervical 26
 Músculos intrínsecos de la espalda 28
 Músculos: conceptos clave (I) 30
 Músculos: conceptos clave (II) 32
 Músculos: conceptos clave (III) 34

4 Vasos y nervios

Arterias y venas de la espalda 36
 Nervios de la espalda 38
 Médula espinal 40
 Segmentos medulares y nervios espinales 42
 Arterias y venas de médula espinal 44
 Anatomía topográfica de los vasos y los nervios de la
 Espalda 46

5 Anatomía de superficie

Anatomía de superficie 50

6 Pared torácica

Esqueleto torácico 52
 Esternón y costillas 54
 Articulaciones de la caja torácica 56
 Músculos de la pared torácica: conceptos clave 58
 Diafragma 60
 Vasos y nervios del diafragma 62
 Arterias y venas de la pared torácica 64
 Nervios de la pared torácica 66
 Anatomía topográfica de los vasos y nervios de la
 pared torácica 68
 Mama femenina 70
 Linfáticos de la mama femenina 72

7 Cavidad torácica

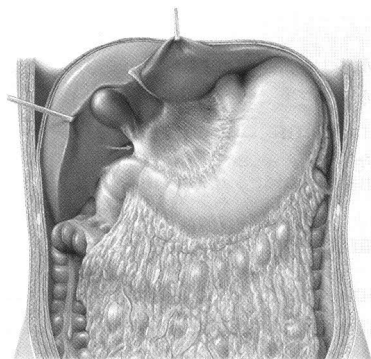
Divisiones de la cavidad torácica 74
 Arterias de la cavidad torácica 76
 Venas de la cavidad torácica 78
 Linfáticos de la cavidad torácica 80
 Nervios de la cavidad torácica 82

8 Mediastino

Mediastino: generalidades 84
 Mediastino: estructuras 86
 Corazón: funciones y relaciones 88
 Pericardio 90
 Corazón: caras y cámaras 92
 Corazón: válvulas 94
 Arterias y venas del corazón 96
 Conducción e inervación del corazón 98
 Corazón: radiología 100
 Circulación prenatal y posnatal 102
 Esófago 104
 Vasos y nervios del esófago 106
 Linfáticos del mediastino 108

9 Cavity pleural

Cavidades pleurales	110
Pleura: subdivisiones, recesos e inervación	112
Pulmones	114
Pulmones: radiología	116
Segmentos broncopulmonares	118
Tráquea y árbol bronquial	120
Mecánica respiratoria	122
Arterias y venas pulmonares	124
Vasos y nervios del árbol traqueobronquial	126
Linfáticos de la cavidad pleura	128

**Abdomen****10 Anatomía de Superficie**

Anatomía de superficie	132
------------------------	-----

11 Pared abdominal

Puntos de referencia óseos de la pared abdominal	134
Músculos de la pared abdominal anterolateral	136
Músculos de la pared abdominal posterior y diafragma	138
Músculos de la pared abdominal: conceptos clave	140
Región inguinal y conducto inguinal	142
Cordón espermático, escroto y testículo	144
Pared abdominal anterior y hernias inguinales	146

12 Cavity abdominal y espacios

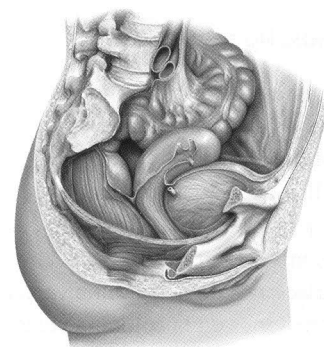
Divisiones de la cavidad abdominopélvica	148
Cavity peritoneal y saco mayor	150
Bolsa omental o saco menor	152
Mesenterios y pared posterior	154

13 Órganos internos

Estómago	156
Duodeno	158
Yeyuno e íleon	160
Ciego, apéndice y colon	162
Hígado: generalidades	164
Hígado: segmentos y lóbulos	166
Vesícula y vías biliares	168
Páncreas y bazo	170
Riñones y glándulas suprarrenales (I)	172
Riñones y glándulas suprarrenales (II)	174

14 Vasos y venas

Arterias del abdomen	176
Aorta abdominal y arterias renales	178
Tronco celiaco	180
Arterias mesentéricas superior e inferior	182
Venas del abdomen	184
Vena cava inferior y venas renales	186
Vena porta	188
Venas mesentéricas superior e inferior	190
Linfáticos de los órganos abdominales	192
Ganglios linfáticos de la pared posterior del abdomen	194
Ganglios linfáticos de los órganos supracólicos	196
Ganglios linfáticos de los órganos infracólicos	198
Nervios de la pared abdominal	200
Inervación autónoma: generalidades	202
Plexo autónomo	204
Inervación de los órganos abdominales	206
Inervación de los intestinos	208
Anatomía seccional del abdomen	210

**Pelvis y Periné****15 Anatomía de Superficie**

Anatomía de superficie	214
------------------------	-----

16 Huesos, Ligamentos y Músculos

Cintura pélvica	216
Pelvis masculina y femenina	218
Medidas de la pelvis masculina y femenina	220
Ligamentos de la pelvis	222
Músculos del suelo pélvico y periné	224
Músculos del suelo pélvico y perineales: conceptos clave	226

17 Espacios

Contenido de la pelvis	228
Relaciones del peritoneo	230
Pelvis y periné	232

18 Órganos Internos

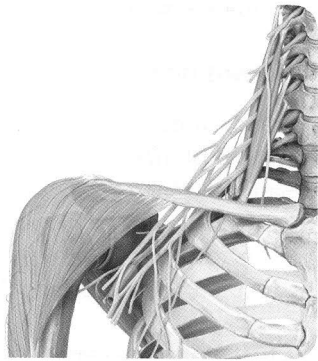
Recto y canal anal	234
Uréter	236
Vejiga y uretra	238
Generalidades de los órganos genitales	240
Útero y ovarios	242

Ligamentos y fascias de la pelvis profunda	244
Vagina	246
Genitales externos femeninos	248
Pene, escroto y cordón espermático	250
Glándulas sexuales masculinas accesorias	252

19 Vasos y nervios

Arterias y venas de la pelvis	254
Arterias y venas del recto y de los genitales	256
Ganglios linfáticos del abdomen y la pelvis	258
Ganglios linfáticos de los genitales	260
Plexos autónomos de la pelvis	262
Inervación autónoma: órganos urogenitales	264
Vasos y nervios de los genitales y periné femenino	266
Vasos y nervios de los genitales y periné masculino	268
Anatomía seccional de la pelvis y del periné	270

Miembro superior



20 Anatomía de Superficie

Anatomía de superficie	274
------------------------------	-----

21 Hombro y Brazo

Huesos del miembro superior	276
Clavícula y escápula	278
Húmero	280
Articulaciones del hombro	282
Articulaciones del hombro: articulación glenohumeral	284
Espacio y bolsas subacromiales	286
Músculos anteriores del hombro y del brazo (I)	288
Músculos anteriores del hombro y del brazo (II)	290
Músculos posteriores del hombro y del brazo (I)	292
Músculos posteriores del hombro y del brazo (II)	294
Músculos: conceptos clave (I)	296
Músculos: conceptos clave (II)	298
Músculos: conceptos clave (III)	300
Músculos: conceptos clave (IV)	302

22 Codo y antebrazo

Radio y cubito (ulna)	304
Articulación del codo	306
Ligamentos de la articulación del codo	308
Articulaciones radiocubitales	310
Músculos del antebrazo (I)	312
Músculos del antebrazo (II)	314

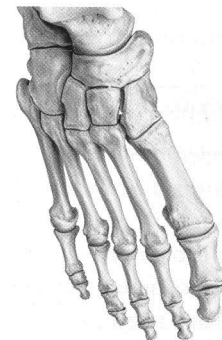
Músculos: conceptos clave (I)	316
Músculos: conceptos clave (II)	318
Músculos: conceptos clave (III)	320

23 Muñeca y mano

Huesos de la muñeca y la mano	322
Huesos del carpo	324
Articulaciones de la muñeca y la mano	326
Ligamentos de la muñeca y la mano	328
Ligamentos de la muñeca	330
Ligamentos de los dedos	332
Músculos de la mano: capas media y superficial	334
Músculos de la mano: capas media y profunda	336
Dorso de la mano	338
Músculos: conceptos clave (I)	340
Músculos: conceptos clave (II)	342

24 Vasos y nervios

Arterias del miembro superior	344
Venas y linfáticos del miembro superior	346
Nervios del plexo braquial	348
Ramos supraclaviculares y fascículo posterior	350
Fascículo posterior: nervios axilar y radial	352
Fascículos medial y lateral	354
Nervios mediano y cubital	356
Venas y nervios superficiales del miembro superior	358
Hombro y axila: vista posterior	360
Vista anterior del hombro	362
Anatomía topográfica de la axila	364
Anatomía topográfica de las regiones braquial y del codo	366
Anatomía topográfica del antebrazo	368
Anatomía topográfica de la región del carpo	370
Anatomía topográfica de la palma de la mano	372
Anatomía topográfica del dorso de la mano	374
Anatomía seccional del miembro superior	376



Miembro inferior

25 Anatomía de Superficie

Anatomía de superficie	380
------------------------------	-----

26 Cadera y muslo

Huesos del miembro inferior	382
Fémur	384

Articulación de la cadera generalidades	386
Articulación de la cadera: ligamentos y cápsula	388
Músculos anteriores de la cadera, muslo y región glútea (I)	390
Músculos anteriores de la cadera, muslo y región glútea (II)	392
Músculos posteriores de la cadera, muslo y región glútea (I)	394
Músculos posteriores de la cadera, muslo y región glútea (II)	396
Músculos: conceptos clave (I)	398
Músculos: conceptos clave (II)	400
Músculos: conceptos clave (III)	402

27 Rodilla y pierna

Tibia y peroné	404
Articulación de la rodilla: generalidades	406
Articulación de la rodilla: cápsula, ligamentos y bolsa sinovial	408
Articulación de la rodilla: ligamentos y meniscos	410
Ligamentos cruzados	412
Cavidad articular de la rodilla	414
Músculos de la pierna: compartimentos anterior y lateral	416
Músculos de la pierna: compartimento posterior	418
Músculos concepto clave (I)	420
Músculos concepto clave (II)	422

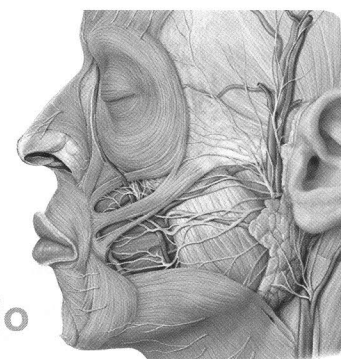
28 Tobillo y pie

Huesos del pie	424
Articulaciones del pie (I)	426
Articulaciones del pie (II)	428
Articulaciones del pie (III)	430
Ligamentos del tobillo y el pie	432
Bóveda plantar y arcos del pie	434
Músculos de la planta del pie	436
Músculos y vainas tendinosas del pie	438
Músculos: conceptos clave (I)	440
Músculos: conceptos clave (II)	442

29 Vasos y nervios

Arterias del miembro inferior	444
Venas y linfáticos del miembro inferior	446
Plexo lumbosacro	448
Nervios del plexo lumbar	450
Nervios del plexo lumbar: nervios obturador y femoral ..	452
Nervios del plexo sacro	454
Nervios del plexo sacro: nervio ciático	456
Nervios y vasos superficiales del miembro inferior	458
Anatomía topográfica de la región inguinal	460
Anatomía topográfica de la región glútea	462
Topografía anterior, medial y posterior del muslo	464
Topografía del compartimento posterior de la pierna ..	466
Topografía de los compartimentos lateral y anterior de la pierna	468

Anatomía topográfica de del pie y la planta	470
Anatomía seccional del muslo y pierna	472



Cabeza y cuello

30 Anatomía de Superficie

Anatomía de superficie	476
------------------------------	-----

31 Huesos de la cabeza

Cráneo: anterior y lateral	478
Plano posterior y calvaria	480
Base del cráneo	482
Vías vasculares y nerviosas de salida y entrada de la cavidad craneal	484
Huesos etmoides y esfenoides	486

32 Músculos del cráneo y la cara

Músculos de la mímica y la masticación	488
Músculos del cráneo: orígenes e inserciones	490
Músculos: conceptos clave (I)	492
Músculos: conceptos clave (II)	494

33 Nervios craneales

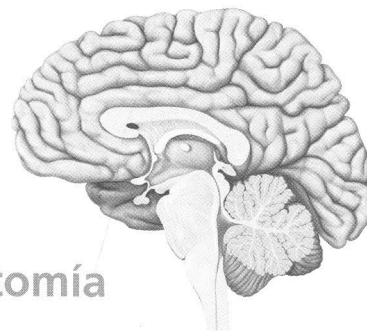
Nervios craneales: generalidades	496
NC I y II: nervios olfatorio y óptico	498
NC III, IV y VI: nervios oculomotor, troclear y abducens ..	500
NC V: nervio trigémino	502
NC VII: nervio facial	504
NC VIII: nervio vestibulococlear	506
NC IX: nervio glossofaríngeo	508
NC X: nervio vago	510
NC XI y XII: nervios accesorio e hipogloso	512

34 Vasos y Nervios del Cráneo y Cara

Inervación de la cara	514
Arterias de la cabeza y el cuello	516
Arteria carótida externa: ramas anteriores, mediales y posteriores	518
Arteria carótida externa: ramas terminales	520
Venas de la cabeza y el cuello	522
Meninges	524
Senos duros	526
Topografía de la región superficial de la cara	528

Anatomía topográfica de la región parotídea y la fosa temporal	530
Anatomía topográfica de la fosa infratemporal	532
Anatomía topográfica de la fosa pterigopalatina	534
35 Órbita y ojos	
Huesos de la órbita	536
Músculos de la órbita	538
Vasos y nervios de la órbita	540
Anatomía topográfica de la órbita	542
Órbita y párpado	544
Globo ocular	546
Córnea, iris y lente (cristalino)	548
36 Cavidad nasal y nariz	
Huesos de la cavidad nasal	550
Senos paranasales	552
Vasos y nervios de la cavidad nasal	554
37 Hueso temporal y oído	
Hueso temporal	556
Oído externo y conducto auditivo	558
Oído medio: cavidad timpánica	560
Oído medio: cadena de huesecillos y membrana Timpánica	562
Arterias del oído medio	564
Oído interno	566
38 Cavidad bucal y faringe	
Huesos de la cavidad bucal	568
Articulación temporomandibular	570
Dientes	572
Músculos de la cavidad bucal: conceptos clave	574
Inervación de la cavidad bucal	576
Lengua	578
Anatomía topográfica de la cavidad bucal y las glándulas salivales	580
Amígdalas y faringe	582
Músculos faríngeos	584
Vasos y nervios de la faringe	586
39 Cuello	
Músculos: conceptos clave (I)	588
Músculos: conceptos clave (II)	590
Músculos: conceptos clave (III)	592
Arterias y venas del cuello	594
Inervación del cuello	596
Laringe: cartílagos y estructura	598
Laringe: músculos y niveles	600
Vasos y nervios de la laringe, la tiroides y las Paratiroides	602
Anatomía topográfica del cuello: regiones y fascias	604
Anatomía topográfica de la región anterior del cuello	606

Anatomía topográfica de las regiones anterior y lateral del cuello	608
Anatomía topográfica de la región lateral del cuello	610
Anatomía topográfica de la región posterior del cuello	612
Linfáticos del cuello	614
Cortes coronales de la cabeza	616
Cortes transversales de la cabeza y cuello	618
Cortes sagitales de la cabeza	620



Neuroanatomía

40 Encéfalo y médula espinal	
Sistema nervioso: generalidades	624
Telencéfalo	626
Telencéfalo y diencéfalo	628
Diencéfalo, tronco del encéfalo y cerebelo	630
Ventrículos y espacios de LCR	632
41 Vasos sanguíneos del encéfalo y la médula espinal	
Venas del encéfalo	634
Arterias del encéfalo	636
42 Sistemas Funcionales	
Circuitos neurales	638
Vías sensitivas y motoras	640
Sistemas sensitivos (I)	642
Sistemas sensitivos (II)	644
Sistemas sensitivos (III)	646
43 Sistema Nervioso Autónomo	
Sistema nervioso autónomo	648
Índice analítico	652